

**НАЦІОНАЛЬНА АКАДЕМІЯ АГРАРНИХ НАУК УКРАЇНИ**

**НАЦІОНАЛЬНИЙ НАУКОВИЙ ЦЕНТР  
«ІНСТИТУТ ЕКСПЕРИМЕНТАЛЬНОЇ  
І КЛІНІЧНОЇ ВЕТЕРИНАРНОЇ МЕДИЦИНИ»**

# **ВЕТЕРИНАРНА МЕДИЦИНА**

---

**МІЖВІДОМЧИЙ  
ТЕМАТИЧНИЙ  
НАУКОВИЙ  
ЗБІРНИК**

---

**103**

**ХАРКІВ  
2017**

## РЕДАКЦІЙНА КОЛЕГІЯ

Головний редактор: **Стегній Б. Т.**, проф., акад. НААН (Україна)  
Заступники головного редактора: **Герілович А. П.**, проф., член-кор. НААН (Україна)  
**Завгородній А. І.**, проф., член-кор. НААН (Україна)  
**Куцан О. Т.**, проф., член-кор. НААН (Україна)

Відповідальний секретар: **Унковська О. М.**, канд. с.-г. наук (Україна)

## ЧЛЕНИ РЕДАКЦІЙНОЇ КОЛЕГІЇ

**Афонсо К.**, д-р біол. наук (США), **Байлі Л.**, д-р вет. наук, проф. (Великобританія), **Барановський Д. І.**, проф. (Україна), **Бащенко М. І.**, проф., акад. НААН (Україна), **Бобош С.**, проф., акад. НААН (Республіка Сербія), **Богач М. В.**, проф. (Україна), **Бреславець В. О.**, проф. (Україна), **Бусол В. О.**, проф., акад. НААН (Україна), **Вільчек С.**, проф. (Словацька Республіка), **Влізло В. В.**, проф., акад. НААН (Україна), **Власенко В. М.**, проф., акад. НААН (Україна), **Вовк С. І.**, канд. вет. наук (Україна), **Вотмор Е.**, д-р вет. наук (Великобританія), **Гамкрелідзе А.**, д-р мед. наук, проф. (Грузія), **Герман В. В.**, проф., член-кор. НААН (Україна), **Головко А. М.**, проф., акад. НААН (Україна), **Головко В. О.**, проф., акад. НААН (Україна), **Горбатенко С. К.**, канд. вет. наук, доц. (Україна), **Гулюкін М. І.**, проф., акад. РАН та НААН (Російська Федерація), **Долецький С. П.**, д-р вет. наук (Україна), **Завірюха А. І.**, проф., акад. НААН (Україна), **Загребельний В. О.**, канд. вет. наук (Україна), **Задорожна В. І.**, проф. (Україна), **Йонг-шен Л.**, проф. (Китайська Народна Республіка), **Коваленко Л. В.**, канд. біол. наук, ст. наук. співроб. (Україна), **Комісаренко С. В.**, проф., акад. НААН, акад. НАМНУ (Україна), **Коцюмбас І. Я.**, проф., акад. НААН (Україна), **Красочко П. А.**, проф. (Республіка Білорусь), **Кузьмак Я.**, проф. (Республіка Польща), **Мазуркевич А. Й.**, проф., член-кор. НААН (Україна), **Мандигра М. С.**, проф., член-кор. НААН (Україна), **Мельничук С. Д.**, проф., акад. НААН (Україна), **Меттенляйтер Т. С.**, проф. (Німеччина), **Музика Д. В.**, д-р вет. наук (Україна), **Немчук К.**, проф. (Республіка Польща), **Ничик С. А.**, проф., член-кор. НААН (Україна), **Палій А. П.**, д-р вет. наук (Україна), **Пантін-Джеквуд М.**, проф. (США), **Попов М. М.**, проф. (Україна), **Рубленко М. В.**, проф., акад. НААН (Україна), **Самуйленко А. Я.**, проф., акад. РАН та НААН (Російська Федерація), **Стегній М. Ю.**, канд. біол. наук, доц. (Україна), **Стибель В. В.**, проф. (Україна), **Стрикман Д. С.**, проф. (США), **Ушкалов В. О.**, проф., член-кор. НААН (Україна), **Фещенко Ю. І.**, проф., акад. НААН (Україна), **Хмельницький Г. О.**, проф., акад. НААН (Україна), **Цвіліховський М. І.**, проф., акад. НААН (Україна), **Цоллер Л.**, д-р мед. наук, проф., полк-к ВМ (Німеччина), **Чорний М. В.**, проф. (Україна), **Шабунін С. В.**, проф., акад. РАН (Російська Федерація)

Міжвідомчий тематичний науковий збірник «Ветеринарна медицина» входить до «Переліку наукових фахових видань України, в яких можуть публікуватися результати дисертаційних робіт на здобуття наукових ступенів доктора і кандидата наук» у галузі ветеринарних наук (остання перереєстрація згідно з наказом Міністерства освіти і науки України № 261 від 06.03.2015). Повні тексти статей розміщені на сайтах: видання (jvm.kharkov.ua), Національної бібліотеки України ім. В. І. Вернадського (nbuv.gov.ua), наукової електронної бібліотеки «Elibrary» (elibrary.ru) та індексуються у Google Scholar і ПІНЦ

Затверджено до друку Вченою радою Національного наукового центру «Інститут експериментальної і клінічної ветеринарної медицини» (протокол № 4 від 05 квітня 2017 р.)

### Адреса редакційної колегії:

ННЦ «Інститут експериментальної і клінічної ветеринарної медицини»  
61023, м. Харків, вул. Пушкінська, 83,  
тел. +38 (057) 707-20-53; 704-10-90  
E-mail: admin@vet.kharkov.ua, inform@vet.kharkov.ua

УДК: 619:615.285+619:591.8+639.3.09

## ЗМІНИ У ПЕЧІНЦІ ТА СЕЛЕЗІНЦІ КОРОПІВ, УРАЖЕНИХ ЗБУДНИКАМИ КРУСТАЦЕОЗІВ, ПІД ДІЄЮ ПРЕПАРАТІВ «ЖАВЕЛЬ-КЛЕЙД» ТА «ДІАМАНТ»

Олійник О. Б.<sup>1</sup>, Козій М. С.<sup>2</sup>, Матеїєнко Н. М.<sup>3</sup>, Мандиґра М. С.<sup>4</sup>

<sup>1</sup> Іхтіопатологічна лабораторія Державного агентства рибного господарства України, м. Київ, Україна, e-mail: elenaoli@ukr.net

<sup>2</sup> Херсонський державний аграрний університет, м. Херсон, Україна

<sup>3</sup> Інститут рибного господарства НААН, м. Київ, Україна

<sup>4</sup> Національна академія аграрних наук України, м. Київ, Україна

У статті на мікроструктурному рівні охарактеризовано зміни у печінці та селезінці дворічко лускатого коропа, уражених збудниками крустацеозів, після проведення лікувально-профілактичної обробки препаратами «Жавель-Клейд» та «Діамант». Виявлено, що ці препарати не викликають патологічних змін у тканинах та структурних елементах клітин печінки та селезінки коропа.

**Ключові слова:** крустацеози, печінка, селезінка, «Жавель-Клейд», «Діамант»

Печінка, селезінка та нирки є імунними органами коропових риб. Стан цих органів та зміни на тканинному і клітинному рівні мають суттєве значення для оцінки впливу антипаразитарних препаратів на організм риби, оскільки лікувально-профілактичні обробки риби можуть мати імунодепресивний характер та негативно впливати на кровотворення [6].

На даний час ураження коропових видів риби збудниками крустацеозів є досить важливою та небезпечною проблемою більшості рибницьких господарств різних країн [2]. Препарати, які, зазвичай, застосовувались для лікування хворої риби зараз або заборонені (хлорофос [9], карбофос), або мають високу вартість (органічні барвники), або їх застосування вимагає певних умов, які важко забезпечити рибницьким господарствам. Тому, пошук дієвих та безпечних для організму риби антикрустацеозних препаратів є актуальною проблемою сьогодення.

**Мета роботи:** вивчення змін на мікроструктурному рівні у печінці та селезінці коропових риб, уражених збудниками крустацеозів, після лікувальної обробки препаратами «Жавель-Клейд» та «Діамант».

**Матеріали та методи.** Рибу досліджували клінічним методом та методом неповного паразитологічного розтину [7]. Для дослідження відбирали дворічок лускатого коропа із чітко вираженими клінічними ознаками крустацеозів, із яких було сформовано за принципом аналогів три групи по 10 екземплярів: перша – у ванну не вносились препарати (контрольна група); друга - у ванну було внесено 0,006 % розчин препарату «Діамант»; третя - у ванну було внесено 0,005 % розчин препарату «Жавель-Клейд». Експозиція – 60 хвилин. Дослідження проводились в умовах акваріального відділу іхтіопатологічного Інституту рибного господарства НААН. Використовували ванни об'ємом 1,2 м<sup>3</sup>.

**Характеристика препаратів.** Дезінфекційний засіб «Жавель-Клейд». Склад (у відсотках): натрієва сіль дихлорізоціанурової кислоти 80,0–82,0 (діюча речовина); адипінова кислота 10,0; карбонат натрію 8,0–10,0 (допоміжна речовина). Належить до III-го класу помірно небезпечних речовин при потрапленні у шлунок та до IV-го класу мало небезпечних речовин при потрапленні на шкіру. Застосовується для проведення дезінфекції, ефективний проти Грам-позитивних і Грам-негативних бактерій, вірусів, патогенних дерматофітів, пліснявих грибів та спор.

Дезінфікуючий засіб «Діамант». Склад (у відсотках): бензалконіум хлорид – 20,0; дельтаметрин – 0,5; вода до 100,0. Засіб діє антимікробно щодо бактерій, вірусів, грибів та патогенних дерматофітів, спорових форм бактерій, а також виявляє протипаразитарні, інсектоакарицидні властивості.

Після обробки ураженої риби препаратами, для проведення порівняльного гістологічного аналізу були відпрепаровані печінка та селезінка. Застосовувалась експрес-методика заливки тканин риби у парафінову суміш [5, 8]. При мікроскопічному дослідженні гістозрізів використовували «Атлас гістології і ембріології промислових риб України: навчальний посібник», «Атлас мікроскопічної будови печінки риб», «Fish Histology and Histopathology» [3, 4, 10].

Гістометрію об'єктів (визначення лінійних розмірів гістологічних об'єктів) проводили за методикою Автанділова Г. Г. [1]

**Результати роботи.** Порівнюючи мікроструктурні дані контрольної групи із отриманою деталізованою мікрокартинкою органів риби дослідних груп, можна зробити висновок, що досліджувані препарати не спричиняють появи патологічних змін у структурі тканин та клітин органів обробленої риби. Але, при дослідженні селезінки дворічка лускатого коропа після обробки препаратами «Жавель-Клейд» та «Діамант» було виявлено тенденцію до коливання співвідношення білої та червоної пульпи селезінки, що чітко простежується на відповідних блоках гістограм (Рис. 1).

Як відомо із літературних джерел, червоної пульпи у паренхімі селезінки у спокійному стані коропових риб більше – приблизно 70–75 %. На гістограмах 1–3 чітко видно, що коливання відсотків складових незначне, що доводить відсутність ефекту «органу-мішені» щодо дії 0,006 % розчину препарату «Діамант» і 0,005 % розчину препарату «Жавель-Клейд».

Порівнюючи біометричні показники гістозрізів печінки риби контрольної та дослідних груп, було встановлено, що гепатоцити риби мають такі цитологічні характеристики (Таблиця 1).

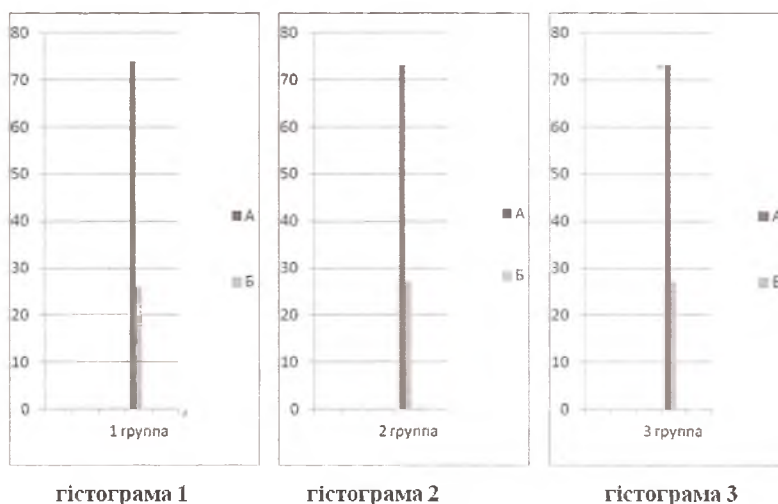


Рис. 1. Гістограми співвідношення (%) білої і червоної пульпи селезінки лускатого коропа контрольної (1 група) і дослідних (2 група – обробка 0,006 % розчином «Діаманту», 3 група – 0,005 % розчином «Жавель-Клейду») груп. Позначення: А – червона пульпа; Б – біла пульпа

Таблиця 1 – Цитологічна характеристика каудальної зони печінки лускатого коропа (M±n, n=10)

Група	Лінійні розміри гепатоцитів, мкм		Площа, S, мкм <sup>2</sup>			Ядерно-цитоплазматичне співвідношення
	A×B клітини	A×B ядра	клітини	ядра	цитоплазми	
Контрольна група	4,7×5,2±0,24	2,0×2,1±0,12	24,44±0,15	4,20±0,18	20,24±0,13	0,21±0,11
Обробка 0,006 % препаратом «Діамант»	4,9×5,4±0,30	2,2×2,2±0,10	26,46±0,17	4,84±0,20	21,62±0,14	0,22±0,14
Обробка 0,005 % препаратом «Жавель-Клейд»	5,3×5,2±0,40	2,0×2,0±0,12	27,56±0,20	4,00±0,21	23,56±0,17	0,17±0,14

Порівнюючи отримані значення показників для контрольної та дослідних груп можна зробити висновок, що різниця між ними не є значною, тобто можна говорити про відсутність патологічного впливу на печінку риби препаратів «Жавель-Клейд» та «Діамант» при їх застосуванні за рекомендованою схемою.

**Висновки та перспективи подальших досліджень.** Препарати «Жавель-Клейд» та «Діамант» не викликають розвиток патологічних змін у таких імунних органах риби, як селезінка та печінка. Отримані дані свідчать про можливість використання описаних препаратів, які не зумовлюють розвиток патології після обробки риби.

Список літератури

1. Автандилов Г.Г. Медицинская морфометрия. Руководство. — М.: Медицина, 1990. — 384 с.
2. Ихтиопатология/ Головина Н.А., Стрелков Ю.А., Воронин В.Н., Головин П.П., Евдокимова Е.Б., Юхименко Л.Н. Под ред. Н.А. Головиной, О.Н. Бауера. — М.: Мир, 2007. — 448 с.
3. Клименко О.М. Атлас мікроскопічної будови печінки риб / О.М. Клименко, Н.М. Присяжнюк, А.О. Слюсаренко. — Біла Церква, 2009. — 49 с.
4. Козій М.С. Атлас гістології і ембріології промислових риб України: навч. посіб. / М.С. Козій, І.М. Шерман, О.В. Лянзберг, - Херсон: Гріль Д.С., 2011. — 404 с.
5. Козій М.С. Оценка современного состояния гистологической техники и пути усовершенствования изучения ихтиофауны: [монография] / М.С. Козий. — Херсон: Олди-плюс, 2009. — 310 с.
6. Морфометрична оцінка стану імунних органів корокових риб. Методичні рекомендації / О.М. Клименко, В.І. Марченко, О.М. Шандрук. Інститут епізоотології УААН, Іхтіолого - рибоводний технікум «Прима». — Рівне, 1998. — 15 с.
7. Мусселиус В.А., Ванягинский В.Ф., Вихман А.А. Лабораторный практикум по болезням рыб. — М.: Легкая и пищевая промышленность, 1983. — 296 с.
8. Пат. 15588, Україна, МПК (2006) A01K 43/00. Спосіб комбінованого заливття тканин гідробіонтів. / М.С. Козій, В.О. Іванов, І.М. Шерман, В.О. Корнієнко, В.В. Самойлюк, В.Ю. Шевченко. — u200512113, заявл. 16.12.2005., опублік. 17.07.2006, Бюл. № 7.
9. Постановление Главного государственного санитарного врача СССР о запрещении производства и применения препаратов на основе хлорофоса и ДДВФ в народном хозяйстве №1 от 31 марта 1989 г. — 3 с.
10. Fish Histology and Histopathology / S. Mumford [et al.]. - Shepherdstown, West Virginia 25443-4024. U.S. Fish and Wildlife Service - National Conservation Training Center, 2007. — 357 p.

CHANGES IN THE LIVER AND SPLEEN OF CARP FISH WITH CRUSTACEOSIS  
AFTER TREATMENT WITH "JAVEL-CLADE" AND "DIAMANT" MEDICINESOlynyk O. B.<sup>1</sup>, Koziy M. S.<sup>2</sup>, Matvienko N. M.<sup>3</sup>, Mandygra M. S.<sup>4</sup><sup>1</sup> Ichthyopathological laboratory of State Agency of Fisheries of Ukraine, Kyiv, Ukraine<sup>2</sup> Kherson State Agricultural University, Kherson, Ukraine<sup>3</sup> Institute of Fisheries NAAS, Kyiv, Ukraine<sup>4</sup> National Academy of Agricultural Sciences of Ukraine, Kyiv, Ukraine

The goal of this research is to study changes on the level of microstructure at the liver and spleen of carp fishes with crustaceosis after treatment with "Javel-Clade" and "Diamant" medicines.

**Methods.** Fish was studied by the method of clinical examination and partial parasitological dissection. We used of two-year-old scaly carps with clear signs of crustaceosis. There were three sets of 10 specimens: first control set – there were no medicines in the bath; second set – the bath with 0,006 % solution of "Diamant"; third set – the bath with 0,005 % solution of "Javel-Clade". Exposition time was 30 minutes, the volume of the bath was 1,2 m<sup>3</sup>. We prepared liver and spleen for comparative histological analysis. Express method of embedding of fish tissues with paraffin mixture was used for the analysis. Histometry of objects was carried using Avtandilov G. G. method.

**Results.** Comparing microstructure data of fish organs from control set with obtained detailed micropicture of ones from experimental sets, we can conclude that studied medicines don't cause pathological changes in tissue structure and structure of treated fish's organ cells. During study of two-year-old carps spleen after treatment with "Javel-Clade" and "Diamant" medicines, small changes of white and red pulp proportion were ascertained. That proves absence of effect of target organ for 0,006 % solution of "Diamant" and 0,005 % solution of "Javel-Clade". During the comparing of histometric data of hepatocytes, small changes were detected. That allows one to talk about absence of pathological effect at fish liver after recommended treatment with studied medicines.

**Conclusion.** "Javel-Clade" and "Diamant" don't cause pathologic changes in such immune organs of fish as spleen and liver. Our findings affirm that those medicines don't cause pathology development after fish treatment.

**Keywords:** Crustaceosis, liver, spleen, "Javel-Clade", "Diamant"

УДК: 636.5:619:616-091:619:616.981.459:619:616.995.132

ПАТОЛОГО-АНАТОМІЧНІ ЗМІНИ ЗА ХРОНІЧНОГО ПЕРЕБІГУ  
ПАСТЕРЕЛЬОЗНО-АСКАРИДІОЗНОГО МІКСТ ЗАХВОРЮВАННЯ ПТИЦІ

Плис В. М.

Державна установа Інститут зернових культур

Національної академії аграрних наук України, м. Дніпро, e-mail: inst\_zerna@mail.ru

У статті представлено результати патолого-анатомічного розтину птиці за пастерельозно-аскаридіозного мікст захворювання. Вивчаючи патолого-анатомічні зміни у птиці за ураження пастерельозно-аскаридіозної асоціації з'ясували, що попри тканинні порушення, характерні за пастерельозно-аскаридіозного захворювання, відмічали інтенсивні ураження у місцях паразитування збудника аскаридіозу птиці. Найбільш поширені патолого-анатомічні зміни були відмічені в кон'юнктиві, носовій порожнині, серці, легенях, бронхах, печінці, тонкому і товстому відділах кишечника, суглобах.

При патолого-анатомічному розтині трупів загиблої птиці, за пастерельозно-аскаридіозної асоціації, виявляли типову картину пастерельозного сепсису: множинні крапчасті крововиливи, геморагічні явища в шкірі і підшкірній клітковині та на внутрішній поверхні м'язів грудної кістки. Крововиливи різної форми відмічали на серозних покриттях брижі, очеревини, оболонки шлунка і кишечника. Слизова оболонка набрякла, гіперемійована, пронизана крапчастими і плямистими крововиливами, на її поверхні і в просвіті кишечника — скупчення слизу. Такі ураження певною мірою пов'язані зі значним травмуванням стінок кишечника мігруючими личинками аскаридій, які близько 18–20 діб розвиваються у їх товщі. Під час розтину трупів птиці після виходу личинок зі стінок кишечника, запальний процес був слабшим, а в просвіті кишок знаходили молодих аскаридій.

**Ключові слова:** птиця, пастерельоз (холера), аскаридіоз, асоціація, пастерельозно-аскаридіозне мікст захворювання птиці, гельмінти, бактерії

Промислове птахівництво характеризується високою ефективністю виробництва за рахунок концентрації великої кількості поголів'я на обмеженій території, використання сучасних технологій і отримання максимальної кількості продукції при мінімальних